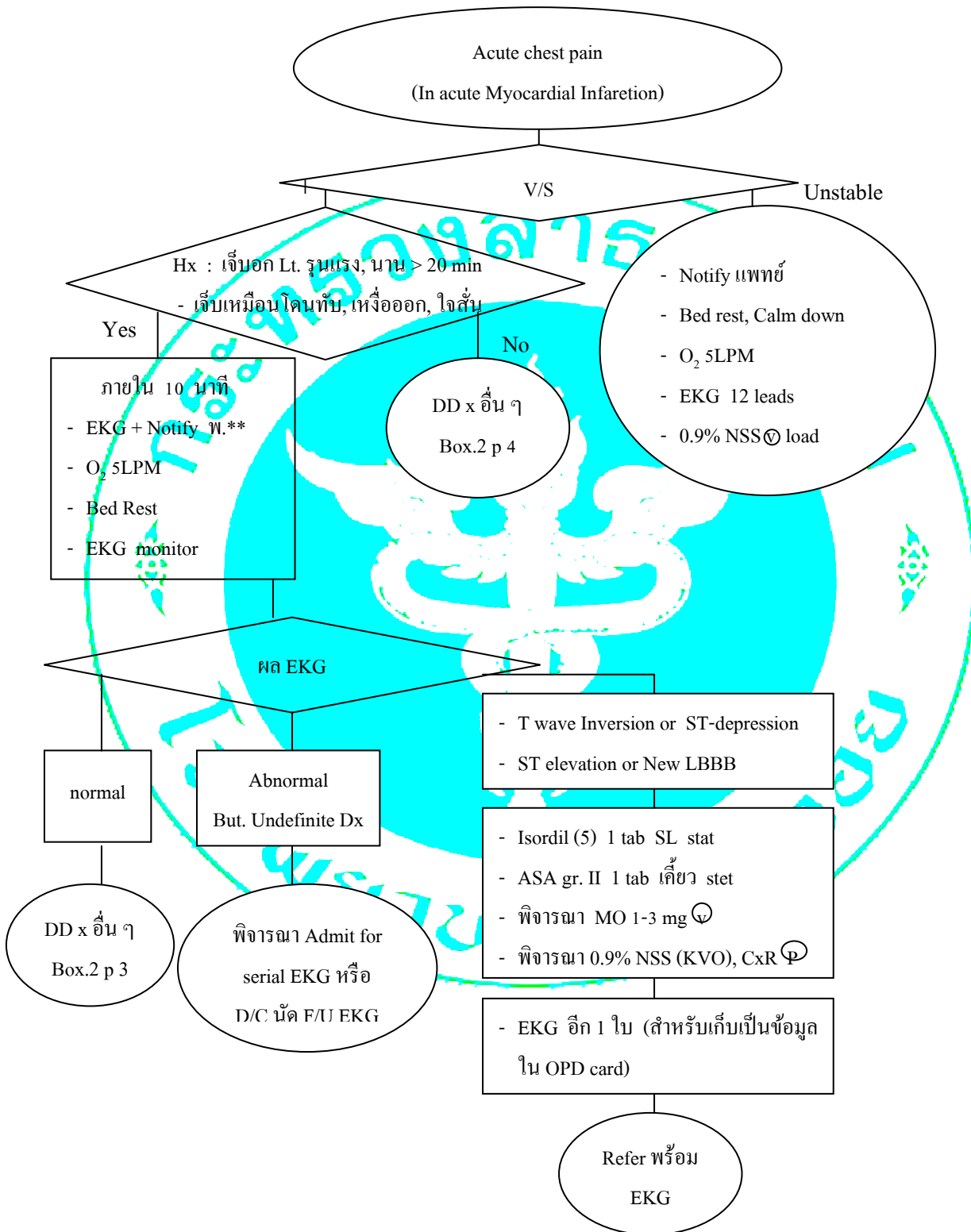


วิธีปฏิบัติงาน โรงพยาบาลแก่งคอย	เลขที่ CPG-PCT-030 แก้ไขครั้งที่ 03	ฉบับร่าง หน้า 2 ของ 4
------------------------------------	----------------------------------------	--------------------------

เรื่อง Chest pain & MI



สถานะเอกสาร	จัดทำโดย	วันที่ 10 ตุลาคม 2560
	ตำแหน่ง รองประธานคณะกรรมการ PCT	
	อนุมัติ.....	วันที่ 10 ตุลาคม 2560
วันที่บังคับใช้ 10 ตุลาคม 2560	ตำแหน่ง ประธานคณะกรรมการ PCT	

วิธีปฏิบัติงาน โรงพยาบาลแก่งคอย	เลขที่ CPG-PCT-030 แก้ไขครั้งที่ 03	ฉบับร่าง หน้า 3 ของ 4
------------------------------------	----------------------------------------	--------------------------

EKG บอกรภาวะหัวใจขาดเลือด

1. Hyper-acute Myocardial injury T wave

: Peak T wave สูง ($\geq 2/3 R$) ฐาน T wave กว้าง

(normal T amplitude ≤ 0.5 mV in limb lead and ≤ 1.5 mV in precordial lead)

2. ST-Elevation - Limb lead > 0.1 mV (1 ช่องเล็ก)

- Chest lead > 0.2 mV (2 ช่องเล็ก)

: 2 lead ตัดกัน และไม่หายไปโดยการอม Nitroglycerin

3. New or presumably new ST-T segment Elevate or Depression

: ST-E / ST-D ≥ 0.1 mV ใน 2 leads ตัดกัน หรือรวมกัน II, III, aVF

ST-E วัดที่ 0.02 sec. หลัง J-point

ST-D วัดที่ 0.08 sec. หลัง J-point

4. New Q wave / presumably new Q wave

Q กว้าง ≥ 0.03 sec. (~เกือบ 1 ช่องเล็ก)

Q ลึก ≥ 0.2 mV (2 ช่องเล็ก)

5. T inversion แบบ Symmetrical

6. ST-D T wave change จากของเดิม

ใน Pt. ที่เจ็บอกแบบ Acute Coronary Syndrome + EKG มี new or presumably New LBBB

มีข้อช่วยนี้ถึง AMI คือ

1. ST-E ≥ 0.1 mV ใน lead positive QRS

2. ST-E ≥ 0.5 mV ใน lead ที่ negative QRS ($V_4 V_5$)

3. ST-D ≥ 0.1 mV ใน $V_1 V_2$ or V_3

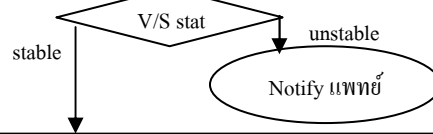
หมายเหตุ : ST-E : ST-elevation

ST-D : ST-depression

สถานะเอกสาร	จัดทำโดย วันที่ 10 ตุลาคม 2560
	ตำแหน่ง รองประธานคณะกรรมการ PCT
	อนุมัติ..... วันที่ 10 ตุลาคม 2560
วันที่บังคับใช้ 10 ตุลาคม 2560	ตำแหน่ง ประธานคณะกรรมการ PCT

วิธีปฏิบัติงาน โรงพยาบาลแก่งคอย	เลขที่ CPG-PCT-030 แก้ไขครั้งที่ 03	ฉบับร่าง หน้า 4 ของ 4
------------------------------------	----------------------------------------	--------------------------

ACUTE CHEST PAIN



วิเคราะห์ลักษณะอาการสำคัญทางคลินิก

- เจ็บครั้งแรก, เจ็บบริเวณหน้าอก โดยเฉพาะผู้ชายอายุมากกว่า 45 ปี หรือผู้หญิงอายุมากกว่า 55 ปี และไม่สัมพันธ์กับ Trauma
- เจ็บแน่น ๆ เหมือนมีอะไรมาทับหน้าอก (Throbbing, Crushing or tightness) หรือเจ็บบริเวณลิ้นปี่รุนแรง (Severe epigastric pain) อาจเจ็บร้าวไปไหล่ แขน และกรามด้านซ้าย หรือไปหลังร่วมด้วย
- เจ็บนานมากกว่า 30 นาที และมีอาการใจสั่น เหงื่อออกหรือเหนื่อหอบร่วมด้วย
- เจ็บสัมพันธ์กับการออกกำลังกาย (exertion), ความเครียด (Stress) ถ้าได้พักหรืออยู่นิ่งๆจะดีขึ้น
- มี cardiovascular risk factor ร่วมด้วย ได้แก่ DM, HT, Dyslipidemia, Smoking, Family History of Premature CHD หรือ Obesity
- มีประวัติโรคหลอดเลือดหัวใจจุดตันมาก่อน (CHD) หรือประวัติอมยาใต้ลิ้นและมีอาการเจ็บหน้าอก
- อาการเจ็บหน้าอกที่มีสัญญาณชีพเปลี่ยนแปลง เช่น BP ขึ้นหรือ BP drop
- อาการเจ็บหน้าอกที่สงสัยว่าต้องได้รับการตรวจวินิจฉัยและดูแลรักษาโดยแพทย์

มีลักษณะทางคลินิกดังกล่าว

- Bed rest, calm down
- on Oxygen canular 5 LPM
- vital signs
- รายงานแพทย์
- EKG 12 leads
- EKG monitor (ถ้าอาการบ่งชี้ถึง CHD ชัดเจน)
- NPO ยกเว้นยา
- ให้ IV 0.9%NSS 1000 CC KVO

EKG result

Non diagnostic or normal EKG

- Admit observe อย่างน้อย 8 hr
- Bed rest, record V/S
- Serial EKG ได้ผลให้ตามแพทย์ทันที

ถ้ามี ongoing pain or EKG change

ไม่มีลักษณะทางคลินิกดังกล่าว

- ประวัติ Trauma, Overexercise, Overactivity
- ประวัติโรคกระเพาะอาหารหรือเจ็บสัมพันธ์กับมื้ออาหาร
- เจ็บสัมพันธ์กับการหายใจ หรือมีอาการทางระบบหายใจร่วมด้วย เช่น ไข้ ไอมีเสมหะ หอบเหนื่อย
- ผื่นแผลบริเวณหน้าอก

Box.2 มี (รักษาตามภาวะที่สงสัย)

- Musculoskeletal pain
- Dyspepsia
- Pulmonary infection
- Skin infection eg. Herpes zoster

ไม่มี

- รายงานแพทย์เพื่อประเมินและให้การวินิจฉัยรักษา

T wave inversion or ST depression / ST elevation or new LBBB

พิจารณาให้ยา Anti-ischemic ได้แก่ Isordil 5 mg SL; Analgesic ได้แก่ Morphine 1-3 mg IV; Anti-Platelet ASA (300 mg) 1 Tab ทีเดียวทันที

Refer for investigation and treatment รพศ.สระบุรี

สถานะเอกสาร

วันที่บังคับใช้ 10 ตุลาคม 2560

จัดทำโดย วันที่ 10 ตุลาคม 2560

ตำแหน่ง รองประธานคณะกรรมการ PCT

อนุมัติ..... วันที่ 10 ตุลาคม 2560

ตำแหน่ง ประธานคณะกรรมการ PCT